Zur

Casuistik der Lymphosarcome

(Adenie).

Inaugural-Dissertation

zur Erlangung des Grades eines

Doctors der Medicin

verfasst

und mit Genehmigung

Einer Hochverordneten Medicinischen Facultät der Kaiserlichen Universität zu Dorpat

zur öffentlichen Vertheidigung bestimmt

von

Boleslaw Golawski.

Mit einer lithographirten Tafel.

Ordentliche Opponenten:

Prosector Dr. A. Wikszemski. Prof. Dr. F. Hoffmann. Prof. Dr. A. Vogel.

Dorpat.

Druck von C. Mattiesen.

1879.

Gedruckt mit Genehmigung der medicinischen Facultät.

Dorpat, den 17. November 1879.

Nr. 331. Decan A. Schmidt.

(L. S.)

Meinen Eltern.

Digitized by the Internet Archive
in 2018 with funding from
Wellcome Library

https://archive.org/details/b30575114

Allen meinen Lehrern an der hiesigen Hochschule sage ich beim Abschluss meiner Studienzeit hiermit meinen aufrichtigen Dank. Insbesondere ist es mir ein Bedürfniss, meinen hochverehrten Lehrern, den Herren Professoren Dr. *Ernst Bergmann* und Dr. *Arthur Boettcher*, für die wissenschaftliche Anregung und Unterstützung meine tief empfundene Erkenntlichkeit auszudrücken. Ferner kann ich nicht umhin, meinem jetzigen Chef, dem Herrn Prof. *Boettcher*, für die Liebenswürdigkeit, mit der er mir das Material für diese Arbeit zur Disposition stellte, meinen wärmsten Dank auch an diesem Ort auszusprechen.

Einleitung.

Seit der Bekanntmachung der ersten Krankheitsfälle von Adenie im Jahre 1856 durch *Bonfils* hat diese Krankheit stets ein grosses Interesse in Anspruch genommen. Ihre Litteratur hat in verhältnissmässig kurzer Zeit ansehnliche Dimensionen erreicht, weil oft neue Krankheitsfälle zu Discussionen über die Natur des Leidens und das Verhältniss desselben zu der Leukämie, mit welcher unsere Krankheit in vielen Stücken übereinstimmt, Veranlassung gegeben haben. Aber so passend auch die gegebenen Erklärungen für einzelne Krankheitsfälle oder eine Gruppe derselben sein mochten, die aufgestellten Theorien erfuhren stets einen lebhaften Widerspruch, sobald ihre Begründer versucht hatten ihnen eine allgemeine auf alle Krankheitsfälle passende Bedeutung beizulegen. Stets konnte man der neuen Theorie Fälle entgegenstellen, die sich durch dieselbe nicht erklären liessen. — Es ist daher anzunehmen, dass die Erklärung des Krankheitsprocesses erst dann mehr Wahrscheinlichkeit erlangen wird, wenn die Schlüsse und Theorien sich auf ein grösseres Krankheitsmaterial werden

stützen können. Unter solchen Umständen wird ein casuistischer Beitrag stets willkommen sein müssen.

Durch Güte des Herrn Professor *Boettcher* bin ich in die Lage versetzt, einen neuen Fall der Oeffentlichkeit zu übergeben. Er wurde im Jahre 1871 auf der Dorpater Klinik beobachtet und beansprucht in vielfacher Beziehung unser Interesse. Denn wir finden die Neubildung von adenoidem Gewebe (Lymphosarcom) im Verdauungskanal, welcher bekanntlich nur selten von ihr ergriffen wird — es hat die Neubildung im Magen eine Höhe erreicht, wie sie bis jetzt noch nicht beobachtet werden konnte — ferner lehrt die Krankheitsgeschichte, dass eine hochgradige Verbreitung des Lymphosarcoms im Magen symptomenlos verlaufen war, endlich hat die anatomische Untersuchung der Präparate die Thatsache bestätigt, dass das Lymphosarcom zuerst in der Nähe der Blutgefässe auftrete und sich längs derselben verbreite.

Bevor ich jedoch an die Mittheilung dieses Krankheitsfalls gehe, will ich einige Bemerkungen über die Adenie und über die Hypothesen, welche zur Deutung des Krankheitsprocesses aufgestellt worden sind, vosausschicken. Darauf gebe ich einen Ueberblick derjenigen bis jetzt veröffentlichten Fälle von Adenie, die in gleicher Weise mit einer Affection des Verdauungstractus durch die Neubildung verlaufen waren.

I.

Allgemeines über die Adenie.

Die Adenie ist eine Krankheit, die sich vornehmlich durch Hyperplasie und Hypertrophie der lymphatischen und der lymphoiden Organe als auch durch Neubildung adenoiden Gewebes in allen Körperorganen charakterisirt. Sie führt stets Anämie und Cachexie herbei und endet immer tödtlich. Die Adenie ist im klinischen Verlauf und in anatomischen Veränderungen der Organe der Leukämie sehr ähnlich, und der einzige Unterschied zwischen beiden Affectionen besteht darin, dass die farblosen Elemente des Blutes nur bei der Leukämie eine Vermehrung erleiden.

Die Adenie tritt nach acuten und chronischen Erkrankungen auf, in einigen Fällen lassen sich aber gar keine Ursachen für ihre Entstehung nachweisen. — Sie tritt in jedem Lebensalter und vorwiegend bei dem männlichen Geschlecht auf. Die Krankheit dauert meistens 1 bis 2 Jahre und nur selten führt sie den Tod schon in kürzerer Zeit herbei. *Mosler*[1]) unterscheidet in der Adenie zwei Krankheitsformen: 1) die lienale, wenn die

---

[1]) *Mosler*, Krankheiten der Milz pg. 116. Separatabdruck aus *v. Ziemssen's* Handbuch der speciellen Pathologie und Therapie 2. Auflage.

Milz ausschliesslich oder vorwiegend an der Neubildung sich betheiligt, und 2) die lymphatische, wenn die Lymphdrüsen vorwiegend oder ausschliesslich ergriffen werden. Zwischen beiden Formen giebt es viele Uebergänge. In Frankreich unterscheidet man ausserdem noch eine cutane, amygdale und intestinale Krankheitsform, je nachdem die Neubildung zuerst in der Haut, in den Mandeln oder im Verdauungskanal auftritt. Im Krankheitsverlauf werden allgemein drei Stadien angenommen: 1) der Vorboten, 2) der Tumorenbildung und 3) der Cachexie. Die einzelnen Stadien als auch ihre Gesammtheit sind wenig charakteristisch. Das Krankheitsbild ist mannigfach und es zeichnet sich vornehmlich durch eine mehr oder weniger rapide Entwickelung von Anämie und Cachexie, zuweilen auch durch locale Symptome aus. Die Anaemie wird durch Erkrankung der blutbereitenden Organe bedingt; die localen Symptome dagegen durch den Druck des Tumors auf seine Nachbarschaft (Oedeme einer Extremität, Neuralgien, Icterus u. s. w.).

Wie bereits oben erwähnt, ist die Pathogenese dieser Krankheit und ihr Verhältniss zu der Leukämie noch völlig unaufgeklärt. Die Hypothesen, welche eine Erklärung unserer Krankheit geben wollten, sind folgende:

1. Die Adenie hat eine kürzere Krankheitsdauer als die Leukämie, die Vermehrung der farblosen Elemente im Blute trete aber erst nach längerem Bestehen der Affection von lymphatischen und lymphoiden Organen auf. Dieser Satz wurde dadurch widerlegt, dass man Fälle von Leukämie mit sehr kurzer Krankheitsdauer beobachtet und andererseits gesehen hatte, dass die Adenie auch nach jahrelangem Bestehen keine Blutveränderung herbeiführte.

2. Die Hyperplasie und die Hypertrophie der blutbereitenden Organe entwickele sich viel rascher bei der Adenie als bei der Leukämie. Die rasche Vermehrung der Lymphkörperchen comprimire die Lymphbahnen und die neugebildeten Zellen können nicht in die Blutmasse gelangen (*E. Müller* [2]). Diese Theorie hat man dadurch widerlegt, dass man die Permeabilität der Lymphbahnen bei der Adenie durch Injectionen der Lymphwege in den erkrankten Lymphdrüsen nachgewiesen hatte.

3. Die Leukämie sei ursprünglich eine locale Affection der Lymphdrüsen und der Milz und die Allgemeinerkrankung erfolge durch Vermittelung des Blutes. Die Adenie dagegen sei von Anfang an eine allgemeine Affection dieser Organe und entwickele sich ohne Vermittelung des Blutes (*Wunderlich* [3]). Dagegen spricht die Thatsache, dass bei der Adenie nicht immer eine allgemeine Affection der Lymphdrüsen auftritt und dass im Gegentheil diese oft nur unbeträchtlich gegenüber den Erkrankungen anderer Organe erscheint.

4. Bei der Leukämie sei die Vermehrung der farblosen Körperchen im Blute nicht durch vermehrte Neubildung derselben bedingt, sondern sie sei abhängig von einer gestörten Umwandlung der weissen Blutkörperchen in die rothen. Bei der Adenie erfolge die Störung der Umwandlung schubweise und eine Vermehrung der farblosen Elemente im Blute könne nur so lange bestehen, bis ihre Ablagerung in verschiedenen Organen nicht erfolgt sei. Die Umwandlung der farblosen Körperchen in die rothen sei durch eine Metamorphose ihres Protoplasmas verursacht

---

[2]) *E. Müller* in Berl. klin. Wochenschrift 1867. Nr. 42, 43, 44.

[3]) Archiv für physiolog. Heilkunde 1866. S. 531.

(*Biesiadecki* [4]). — Gegen die Auffassung der Neubildung bei der Leukämie und der Adenie als eine Ablagerung aus dem Blute wurden schon früher von vielen Seiten Einwände erhoben, und es fragt sich nur, wesshalb die Lymphkörperchen, die eine Metamorphose ihres Protoplasma erlitten haben und dadurch zu einer Umwandlung in die rothen unfähig gemacht worden sind, geeignet sein sollten dauerhafte Neubildungen zu bilden.

5. Die Leukämie und die Adenie stellen 2 Formen einer und derselben Krankheit dar, die eine Form trete mit, die andere aber ohne Blutveränderung auf (*Ranvier*). Durch diese Wendung in der Auffassung beider Krankheiten hat die Adeniefrage keine Lösung erfahren. Die Hypothese *Ranvier's* ist in Frankreich vertreten und hat dort bis jetzt keine Gegner gefunden.

Die Neubildung bei der Adenie ist makroskopisch dem Krebs ähnlich. Sie ist weich, grau-weiss und entleert auf der Schnittfläche einen milchigen Saft. Mikroskopisch untersucht bietet sie den Bau des adenoiden Gewebes. Sie besteht aus einem Reticulum und aus kleinen runden Zellen, die in das Maschenwerk eingelagert sind. Die Dicke des Reticulums ist sehr wechselnd. Es ist bald zart, wie das der normalen Lymphdrüsen und bloss seine Maschen sind nicht so regelmässig gestaltet wie in diesen, bald aber zeigt es eine beträchtliche Dicke, erinnert dann an Lymphdrüsen, die fibrös entartet sind, und in exquisiten Fällen bildet sich das Reticulum zu einem wahren Balkenwerk um. — Die Consistenz der Neubildung ist dann eine grössere und danach unterscheidet *Virchow* [5]) ein weiches

---

[4]) Wiener Medicin. Jahrbücher 1876 S. 233.

[5]) Die krankhaften Geschwülste. Berlin 1864—65. Bd. II. S. 728.

und ein hartes Lymphosarcom. Nach *v. Winiwarter* [7]) stellt die harte Geschwulstform nur ein älteres Stadium dar und daher ist die Unterscheidung von zwei verschiedenen Formen nach diesem Autor nicht zulässig. Ueber die Entwickelung dieser Neubildung stimmen alle Autoren überein. Entsteht das Neoplasma in einem Organ, welches aus adenoidem Gewebe besteht, oder solches stellenweise enthält (Lymphdrüsen, Darm), so tritt anfangs eine Vermehrung der Lymphkörperchen, welche das Maschenwerk ausfüllen, auf, wodurch die Maschen erweitert werden. Die Hyperplasie des Reticulums und die Gefässbildung erfolgen nachträglich. — Kommt es dagegen zu Lymphosarcombildung in einem Organ, welches kein adenoides Gewebe besitzt, so tritt hier in gleicher Weise zunächst ein Häufchen von kleinen Rundzellen mit einer feinkörnigen Zwischensubstanz auf. Im weiteren Verlauf bildet sich ein Theil dieser Zellen zu einem Netz um, und der Mutterboden betheiligt sich gleichfalls an der Bildung eines Theils des Netzwerks und der Gefässe. Ueber die Wege, auf welchen die Metastasen zu Stande kommen, weiss man noch wenig. *Sanderson* [8]) konnte in der Lunge die Verbreitung der Neubildung in der Richtung der Lymphbahn beobachten, die als Infiltration längs der Bronchien und der kleinen Gefässe sich erstreckt hatte. Das peribronchiale Infiltrat war am stärksten an demjenigen Abschnitt der Bronchialwand ausgesprochen, der am weitesten von der begleitenden Arterie lag. In der Leber tritt die Neubildung stets im interlobulären Bindegewebe in der Nähe der Vena Portae und der Art. hepatica auf. Das Lymphosarcom kommt

---

[7]) *Langenbeck's* Archiv Bd. 18. S. 98.

[8]) Pathol. Transect. Vol. 21. S. 388.

nicht in allen Körperorganen in derselben Häufigkeit vor, so waren unter den 38 Fällen, die *Schulz* [9]) zusammengestellt hat, befallen: Die Lymphdrüsen 38 mal, die Milz 34 m., die Leber 16 m., die Nieren 14 m., die Lungen 8 m., der Verdauungskanal 7 m., die parotis 4 m. Die Tonsillen, das Herz, das Zwerchfell, das Netz und die Hoden je 2 m., das Knochenmark, das Gehirn, die Thymus, das Pancreas, das Ovarium 1 m.

Die ersten sicher festgestellten Fälle unserer Krankheit sind von *Bonfils* im Jahre 1856 veröffentlicht worden. Seit der Zeit hat sie recht viele Benennungen erfahren*). In Deutschland wird sie nach *Cohnheim* Pseudoleukämie und die Neubildung nach *Virchow* Lymphosarcom genannt. Gegen die Bezeichnung „Pseudoleukämie“ kann man hauptsächlich das einwenden, dass sie keine Bezeichnung ist. Sie sagt uns bloss so viel, dass wir in dieser Krankheit mit keiner Leukämie zu thun haben. Die Negation ist aber keine Definition. In Frankreich heisst die Krankheit Lymphadénie und die Neubildung Lymphadénome *(Ranvier)*. Die erste eingehendere Beschreibung hat diese Krankheit von *Trousseau* [10]) im Jahre 1865 erfahren. Er

---

[9]) Archiv der Heilkunde 1874. S. 193.

*) Hypertrophie ganglionnaire générale cachexie sans leucémie *(Bonfils* 1856). Hodgkin's disease (*Wilks* 1856). — Progressive multiple Lymphdrüsenschwellung (*Wunderlich* 1858), — Medullare Carcinome mit ym phdrüsenähnlicher Structur (*Billroth* 1860). — Anaemia lymphatica (*Wilks* 1862). — Lymphosarcom (*Virchow* 1863). — Heterologe geschwulstförmige Neubildung von lymphdrüsenähnlicher Structur *(E. Wagner* 1865) — Adenie *(Trousseau* 1865). — Pseudoleukämie (*Cohnheim* 1865). — Multiple Lymphadenome ohne Leukämie (*Wunderlich* 1866). — Metastasirendes Lymphosarcom (*Langhans* 1872). — Bindegewebskrebs (*Wagner* 1874). — Desmoidcarcinom *(R. Schulz* 1874). Lymphadenie (*Ranvier)*. — Malignes Lymphom (*v. Winiwarter* 1875).

[10]) Medicinische Klinik des Hôtel-Dieu in Paris. Bd. III, S. 448.

hat ihr klinisches Krankheitsbild auf Grund von 12 Fällen entworfen und wegen der vorwiegenden, zuweilen auch ausschliesslich vorhandenen Lymphdrüsenaffection Adenie genannt. Die Vergrösserung der Milz und der Leber liess er auf einer Hyperplasie und Hypertrophie dieser Organe beruhen. Zwei Jahre darauf machte *E. Müller*[11]) die erste casuistische Zusammenstellung von 17 Krankheitsfällen, in denen wir zum ersten Mal Fälle der lienalen Form der Krankheit, welche auf der Klinik zu Tübingen beobachtet wurden, vorfinden. Diese Fälle hatten einen weniger stürmischen Verlauf und dauerten bis zu 4 Jahren an. Im Jahre 1874 hat *R. Schulz*[12]) 38 Krankheitsfälle zusammengestellt und die bereits oben angeführten Zahlen für die Häufigkeit der Erkrankung verschiedener Organe angegeben. In den Fällen eigener Beobachtung und Untersuchung hatte er gleichfalls das Auftreten und die Verbreitung der Neubildung längs der Blutgefässe gesehen.

II.

Uebersicht der 16 Fälle von adenoider Neubildung (Lymphosarcom) im Magen und Darmkanal.

Nach diesen allgemeinen Bemerkungen über die Adenie, will ich jetzt diejenigen Erkrankungsfälle berücksichtigen, welche mit einer Affection des Magens und des

[11]) a. a. O.
[12]) a. a. O.

Darmkanals durch die Neubildung verlaufen waren. Meine Beschreibung wird sich auf 16 Sectionsprotokolle, den unseren mitgerechnet, stützen. Die in Klammern angeführten Zahlen beziehen sich auf diejenigen Fälle, welche die resp. Befunde gezeigt hatten. — Diese Krankheitsälle sind in folgender Reihenfolge veröffentlicht worden:

1. *Hérard* in Arch. génér. de méd. 1865 II. S. 211.
2. *Wunderlich* in Arch. f. phys. Heilkunde 1866. S. 534.
3. *Murchison* in Path. Transect. 1869. S. 192.
4. *Eberth* in Virch. Arch. Bd. 49. S. 63. 1870.
5. *R. Maier* in Arch. génér. 1872. S. 358.
6. *Roth* in Virch. Arch. Bd. 54. S. 254. 1872.
7. *Moxon* in Pathol. Transect. 1873. S. 101.
8. *Arnott* in Path. Transect. 1874. S. 150.
9. *Démange* in Etude sur la lymphadénie. Paris 1874. S. 73.
10. *Freschard* in Arch. génér. 1874. I. 486.

11—13. *R. Schulz* in Arch. d. Heilk. 1874.

14. *Lolini* in Lo Sperimentale XXXV. S. 1—12. Genuajo 1875 nach Schmidt's Jahrbücher. Bd. 169. S. 135.
15. *Costex* in Bull. de la Société anat. de Paris 1877. S. 83.
16. Auf der Dorpater Klinik beobachtet.

Das Lymphosarcom (Lymphadenom) tritt im Magen in Form von Knoten und Infiltraten auf. Beide Formen kommen auch neben einander vor (15, 16). Die Knoten (1, 4, 6, 11, 14, 16) treten an jeder beliebigen Stelle des Magens auf und ihre Zahl kann bis auf 20 anwachsen (1). In ihrer Grösse variiren die Knoten von Hirsekorn- (1)

bis Hühnereigrösse (16). Makroskopisch bieten sie dieselben Charaktere wie die Neubildung in anderen Organen dar, sie sind weich oder weich elastisch, grauweiss und entleeren einen milchigen Saft. Mit wenigen Ausnahmen haben sie ihren Sitz in der Submucosa und die kleineren Knoten beschränken sich auf diese Magenschicht. Grössere Tumoren können den Ausgangspunct für eine diffuse Infiltration ihrer Umgebung abgeben, wobei sich letztere vorzugsweise in der Submucosa verbreitet (16). Die Tumoren können andrerseits von den benachbarten Organen auf die Magenwand übergreifen, so von der Milz aus (6), wodurch eine ausgedehnte Verwachsung beider Organe hervorgerufen wurde, die eine fast senkrechte Stellung des Magens herbeigeführt hatte — oder die Neubildung geht auf den Magen von den retroperitonealen Drüsen über (16). — In beiden Fällen fand sich die Serosa am stärksten ergriffen, der Tumor zeigte jedoch keine Neigung in die Tiefe zu wuchern und die übrigen Schichten des Magens zu durchsetzen — die Muskelschicht wurde in beiden Fällen intact gefunden.

Bei dem Sitz der Neubildung in der Submucosa kann die Muskelschicht von ihr überschritten werden, indem zwar die Muskelbündel durch die Neubildungszellen nicht einfach durchbrochen, wohl aber von ihnen auseinander gedrängt werden und die Neubildung auf solche Weise diese Magenschicht durchsetzt. Die Schleimhaut über den Tumoren ist in der Hälfte der Fälle intact, andrerseits findet man Verdickungen derselben durch die Infiltration und endlich oberflächliche oder auch tiefer greifende Substanzverluste (1, 4, 6, 16). In den Knoten selbst kommt nur selten Zerfall zu Stande. In den kleineren ist er punctförmig, in den grösseren nimmt der Substanz-

verlust die ganze Oberfläche des Knotens ein, welche zuweilen von einem blutigen Schorf bedeckt erscheint (1). Die diffusen Infiltrate treten entweder vorwiegend in der Pylorusgegend (2, 5) oder in der ganzen Ausdehnung der Magenwand auf (15, 16). — Die Magenwand erlangte dadurch eine Dicke von 1—2 cmt., die Faltungen der Schleimhaut bilden starke von 2—3 cmt. hohe Wülste und die Valvula pylorica bildet einen mächtigen Wall (16). Die Neubildung hat auch in diesem Fall ihren Sitz hauptsächlich in der Submucosa, und die übrigen Schichten werden nur wenig ergriffen. In einem Fall (5) fand man an der Mucosa polypenartige Knoten neben den Zeichen eines chronischen Catarhs.

In der Schleimhaut tritt die Infiltration zwischen den Drüsenschläuchen auf, die Muscularis mucosa wird in gleicher Weise auseinander gedrängt, wie wir dies bei der Muskelschicht der Magenwand gesehen haben. Diese letztere wird nur bei einer sehr hochgradigen Infiltration der Submucosa von kleinen, mikroskopischen Heerden durchsetzt (16). Die Serosa erfährt keine diffuse Infiltration, sondern sie zeigt bloss circumscripte flache Einlagerungen (16). Im Fall 6 traten in ihr kleine Knoten auf, die zu einer Verwachsung des Magens mit dem Diaphragma geführt hatten.

Im Darmkanal tritt die Neubildung gleichfalls in circumscripter und diffuser Verbreitung auf und kommt in der ganzen Ausdehnung des Darmes vor. Die Darmschleimhaut ist blass oder diffus geschwellt (2, 6, 12, 16) und ecchymotisch (16). Die Knotenform der Neubildung tritt hier häufiger als die Infiltration auf (2, 3, 6, 8, 9, 12, 13, 14, 15, 16). Sowohl die kleinen, etwa erbsen-

grossen Knoten, als auch solche, die einen Durchmesser von 2,5—3,5 cmt. zeigen (3), kommen stets in einer grösseren Zahl vor. In der ilio-coecal-Gegend treten über faustgrosse Tumoren auf (9, 14). Im ersten Eall ging der Tumor vom Mesenterium aus, führte zu einer Verwachsung mit dem Coecum und dem proc. vermiformis und umwucherte beide. Im letzteren Fall war das Coecum in eine Geschwulstmasse eingehüllt, seine Wandungen bis zu 2,3 cmt. verdickt und der Kanal des Coecums war nicht weiter als der des Duodenums. Die Valvula Bauchini wird bis 1,3 cmt. dick gefundsn (2); der proc. vermiformis kann in allen Dimensionen an Umfang zunehmen: so war er in einem Fall 11,7 cmt. lang und 1,3 dick (2), in einem anderen 14 cmt. lang und 2,5 dick (16). In einem Fall fand man noch am Querdarm einen apfelgrossen Tumor (8), der die ganze Darmwand durchsetzt hatte, an der Innenfläche ulcerirte und andrerseits in das grosse Netz sich fortsetzte; es blieb übrigens in diesem Fall unentschieden, ob der Darm oder das Netz den Ausgangspunct für den Tumor abgegeben hatte. Die Tumoren bieten makroskopisch dasselbe Aussehen dar, wie die Neubildung in den anderen Organen. In einem Fall (9) zeigten sie einen grösseren Gefässreichthum und waren von kleinen haemorrhagischen Heerden durchsetzt. Die Schleimhaut ist über ihnen zuweilen defect (1, 6, 8, 16). Der Zerfall der Schleimhaut ist jedoch von der Grösse des Tumors nicht abhängig; so sah man die Schleimhaut intact über einem etwa 3 cmt. im Durchmesser haltenden Tumor (3).

Bei der diffusen Verbreitung der Neubildung (2, 3, 7, 14) wird nur selten der Darm in seiner ganzen Länge befallen (14). Durch das Infiltrat kann die Darmwand eine Dicke bis zu 4 cmt. erreichen (3). Das Infiltrat hatte

in diesem Fall 8 cmt. von dem Pylorus begonnen, wobei es nach oben hin scharf absetzte, nach abwärts aber in abnehmender Intensität die Darmwand auf einer Strecke von etwa 20 cmt. infiltrirte. An der oberen dicksten Stelle war die Muskelschicht der Darmwand unkenntlich, weiter abwärts war ihre Lage nach aussen von dem Infiltrat deutlich wahrzunehmen. Die Schleimhaut war nicht exulcerirt und das Darmlumen nicht wesentlich verengt. Die Darmserosa zeigt Gefässinjection (8, 16), Ecchymosen (1.) und Spuren peritonitischer Adhäsionen (9, 16). Sie ist mit stecknadelkopfgrossen (1, 10) oder grösseren gestielten Knoten (16) oder auch mit flach anliegenden Tumoren von Kastaniengrösse bedeckt (15).

Bevor wir unsere Beschreibung abschliessen, müssen wir noch erwähnen, dass die Neubildung im Magen und im Darm, mit einer einzigen Ausnahme (9), stets mit Lymphosarcombildung in vielen anderen Körperorganen einhergeht. Für diese 16 Krankheitsfälle gestaltet sich die Häufigkeitsziffer des Auftretens des Lymphosarcom in den verschiedenen Organen viel höher*), als sie aus der Zusammenstellung von *R. Schulz* — welche übrigens auf 38 Fälle sich stützt — hervorgeht. Diese Fälle gehören somit zu der schweren Form der Adenie.

Die kürzere Krankheitsdauer**) dieser Fälle ist dann abhängig einerseits von dem Ergriffensein vieler Körper-

---

*) Unter den 16 Fällen zeigten die Neubildung: Lymphdrüsen 16 m., Leber 10 m., Milz 9 m., Nieren 9 m., Lungen 7 m., Herz 3 m., Hoden 2 m., Ovarien 1 m.

**) 11 mal erfolgte der Tod binnen 6 Monaten (2, 3, 4, 5, 6, 7, 8, 9, 10, 14, 15.); 1 mal nach einem Jahre (1); 2 mal nach anderthalb Jahren (12, 16), 2 m. konnte die Dauer der Krankheit nicht bestimmt werden (11, 13).

organe und andrerseits von den Verdauungsstörungen*), welche, obschon klinisch nicht in allen Fällen nachweisbar, doch angenommen werden müssten, da die Resorption und die Passage des Chylus durch die intumescirten Mesenterialdrüsen (10 Mal ergriffen) manchen Störungen wahrscheinlich unterworfen waren.

III.

Krankheitsgeschichte.

Malariafieber. Cachexie. Tod nach 17 Monaten.

Section:

Hyperplasie der Milzfollikel; Lymphosarcom der Lymphdrüsen, des Magens, des Darmes, der Nieren, der Leber, der Lungen und des Herzens. Das Blut ist verhältnissmässig reich an farblosen Körperchen.

Anamnese.

George Katwell, Diener, 30 Jahre alt, aus Pernau, stellte sich am 15. August 1871 in der medicinischen Klinik vor. Er gab an, dass er bis zum 28. März 1870 sich einer guten Gesundheit erfreut habe. — Am 28. März erkrankte er an Wechselfieber, unterzog sich darauf einer ärztlichen Behandlung und die Fieberanfälle hörten auf. Nach einiger Zeit kehrten die Paroxysmen wieder, erschöpften ihn vollständig und 2 Monate lang war er an

*) 5 mal kam Erbrechen vor (1, 2, 5, 9, 14), Durchfälle während der ganzen Krankheit bestanden 2 m. (1, 7.). Sie wechselten mit Verstopfung ab 6 m. (2, 4, 5, 10, 11, 16).

das Bett gefesselt. Im Mai d. J. traten Verdauungsstörungen und Appetitmangel auf. Im Juni bekam er wieder Fieberanfälle, die, bei einem 3tägigen Rythmus, 2 Wochen lang anhielten. Er hatte stark abgemagert und will im Juli einen auf Druck empfindlichen Tumor in dem linken Hypochondrium bemerkt haben. Bis zum October war er fieberfrei, gegen Ende dieses Monats hatte er den letzten Paroxysmus, der 24 Stunden gedauert haben soll. Er litt an Durchfällen und Schmerzen im Unterleibe. Seit December d. J. hatte sich der Appetit bedeutend gebessert. Bei seiner Aufnahme in die Klinik zeigte er folgenden

Status praesens.

Der Kranke ist von mittlerem Wuchs, gutem Knochenbau, stark abgemagert. Der Unterleib ist aufgetrieben und die unteren Extremitäten bis zu den Knieen oedematös. Die Haut ist fahl, die sichtbaren Schleimhäute sind blass. Die Drüsen in der regio submaxillaris und der fossa axillaris stark geschwellt.

Nervensystem. Sensorium frei; Unterleib gegen Druck empfindlich; Ohrensausen und Flimmern vor den Augen sind zuweilen vorhanden.

Brusthöhle. Thorax mässig gewölbt. Die untere Schallgrenze der rechten Lunge liegt in der Mammillarlinie am oberen Rande der 5. Rippe, in der Axillarlinie an der 6. Rippe, hinten an der 7. Rippe. An der linken Lunge ist der Lungenschall vorn vom 2. Intercostalraum an nach abwärts, und hinten in der ganzen Lungenausdehnung gedämpft. Die Auscultation ergiebt über den gedämpften Lungenabschnitten theils bronchiales, theils unbestimmtes Athmungsgeräusch; hinten unten ist beider-

seits kein Athmungsgeräusch wahrnehmbar. Athmungsfrequenz 32 in der Minute. Der Kranke hustet viel. Die Sputa bestehen aus zähen gelblichen Massen, werden schwer ausgehustet und enthalten keine elastischen Fasern.

Die Herzgrenze lässt sich nicht bestimmen. Die Töne sind rein. Puls 92 in der Min., schwach. Das Blut ist verhältnissmässig reich an farblosen Körperchen.

Bauchhöhle durch Ascitesflüssigkeit stark ausgedehnt. Die Milz überragt den Rippenbogen und lässt sich als einen harten Tumor fühlen. Die Milzgegend ist bei Druck empfindlich. Gegen die Mittellinie hin lassen sich noch promenirende, nicht gut abzugrenzende Stellen im Abdomen fühlen.

Die Leber überragt einen Finger breit den Rippenbogen. Stuhl regelmässig. Appetit gut. Die Zunge ist trocken und rissig. Die Harnentleerung geht regelmässig vor sich. Der Harn ist sauer, klar, enthält kein Zucker und kein Eiweiss. Vom 15. bis zum 31. August beobachtete man folgenden

Verlauf der Krankheit.

Während dieser zweiwöchentlichen Beobachtungszeit sah man die einzelnen Krankheitssymptome an Intensität zunehmen und das Allgemeinbefinden mit jedem Tage sich merklich verschlimmern. Am deutlichsten war eine rapide Verschlimmerung an den Lungensymptomen ausgesprochen. Die Flüssigkeit in der Pleurahöhle nahm stark zu; die Expectoration war erschwert, das Rasseln ausgebreitet, die Dyspnoë steigerte sich zur Orthopnoë und störte den Schlaf. Hydraemie steigerte sich gleichfalls und mit ihr auch der Ascites und die Oedeme der unte-

ren Extremitäten. Mit der Zunahme der Hydropsien fiel die tägliche Harnmenge von 670 auf 400 cub. cmt. Der Harn zeigte aber, ausser einer Vermehrung der Phosphate sonst keine Abweichung von der Norm. Am Herzen und den Carotiden traten anaemische Geräusche auf. Der Stuhl zeigte sich unregelmässig und die Verstopfung wechselte mit einer mässigen Diarrhoë ab — es erfolgten täglich 2—3 breiige Stühle ohne Blutbeimischung und ohne Tenesmen. Im Gegensatz zu der Functionsstörung dieser Organe zeigte der Magen während der klinischen Beobachtungszeit keine Symptome einer Erkrankung. Der Appetit blieb gut, Aufstossen und Erbrechen fehlten.

Therapeutisch suchte man die erschöpfende Schlaflosigkeit und die Dyspnoë zu bekämpfen und verordnete Expectorantia (Natron bicarbon.) und Morphium. Dadurch wurden dem Kranken einige Stunden ruhigen Schlafs möglich gemacht; als aber die Schmerzen an Intensität zugenommen hatten, reichte man dem Kranken mehrmals am Tage Morphium und man stieg allmälig auf die zweistündliche Dosis von $\frac{1}{6}$ gr. Bald entwickelte sich jedoch ein somnolenter Zustand und das Morphium wurde ausgesetzt. — In den zwei letzten Lebenstagen schwand das Bewusstsein.

Die Section, 30 Stunden nach dem Tode ausgeführt, ergab Folgendes:

Leiche von kräftigem Knochenbau. Leichenstarre geschwunden. Der Unterleib ist aufgetrieben; die unteren Extremitäten sind stark oedematös. Auf dem Rücken diffuse livores. Links vorn am Halse auf der linken Brusthälfte und auf dem linken Oberarm finden sich zahlreiche dicht stehende Petechien. Das Unterhautzellgewebe oede-

matös, von speckiger Beschaffenheit; die Muskeln äusserst blass.

Brusthöhle. Der linke Pleuraraum ist ganz mit einer leicht getrübten schmutzig-gelblichen Flüssigkeit ausgefüllt. — Die linke Lunge — etwa faustgross — ist nach oben verdrängt. Die Spitze etwas blasig aufgetrieben — die übrigen Partien sind blut- und luftarm. An der Pleura zeigen sich dicht stehende, flache, stecknadelkopfgrosse, weissliche Knötchen. In der rechten Pleurahöhle findet sich etwa *M.* IV einer ähnlichen Flüssigkeit wie links. Die Lunge ist ganz frei und von ähnlichen Knötchen bedeckt wie links. Das Lungenparenchym durchweg schlaff, äussert blutarm, im oberen Lappen wenig lufthaltig. Im Herzbeutel wenig serum. Das Herz ist klein, schlaff und enthält wenig schwach geronnenes Blut. Im Visceralblatt des Pericardium finden sich zahlreiche, flache, weisse, weiche Einlagerungen. An den Klappen nichts Auffallendes.

Bauchhöhle enthält grosse Mengen dunkelgrünen, dünnflüssigen eitrigen Exsudats. Das Netz ziemlich dick und gleichmässig schiefrig gefärbt. Das viscerale und das parietale Blatt des Peritonaeums gleichfalls schiefrig, stellenweise auch schwarz gefleckt. Zwischen der Gallenblase und dem Colon transversum zieht sich ein alter Strang hin, welcher eine Knickung der Flexura hepatica zu Stande bringt.

Der Magen — 1344 grm. schwer, ausgedehnt, zeigt am Pylorus und an seiner hinteren Wand, etwa in der Mitte zwischen diesem und der Cardia, 2 etwa hühnereigrosse Tumoren. Sie sind weich und an der Oberfläche schiefrig gefärbt. Der Magen enthält bedeutende Mengen mässig dicken Breies. Die Magenwandung ist durchweg infiltrirt, durch-

schnittlich 1—3 cmt. dick. Gegen den Oesophagus und das Duodenum setzt sich das Infiltrat scharf ab. An der Innenfläche des Magens bilden die Schleimhautfalten mächtige Wülste von 1 bis 3 cmt. Höhe, 2—3 Cmt. Breite und am Pylorus stellen sie einen 2—3 cmt. hohen Ring dar. Auf der Höhe der Wülste zeigen sich hie und da flache Substanzverluste. Die Magentumoren haben ziemlich derbe Beschaffenheit, sind gelb-weisslich gefärbt und entleeren auf Druck einen milchigen Saft. Der seröse Ueberzug des Magens ist schiefrig verfärbt. Zwischen den Blättern des Mesenteriums liegt ein colossales Infiltrat, welches nach oben und links die Vena lienalis einschliesst und mit der Milz verwachsen ist. Nach hinten und nach abwärts zieht das Infiltrat im retroperitonaealen Raum zum Becken und schliesst die linke art. iliaca in eine speckige Masse ein. Serosa des Beckens ist schiefrig, Schleimhaut des Duodenums dendritisch injicirt und leicht geschwellt. Das Ileum anaemisch. Serosa intact. Schleimhaut des Coecums verdickt, ist fleckweise injicirt und von spärlichen Ecchymosen durchsetzt. Processus vermiformis 14 cmt. lang, $2\frac{1}{2}$ dick. Seine Wandungen sind gleichmässig infiltrirt, bieten ein ähnliches Aussehen wie die des Magens dar, sein Lumen ist verengt und die Serosa schiefrig. Am Dickdarm ist die Schleimhaut faltig, dick, baumförmig injicirt und die Follikel sind enorm vergrössert. Auf der schiefrigen Serosa finden sich theils pendelnde, theils der Darmwand fester anliegende linsen- bis erbsengrosse Knötchen. Im Rectum nimmt die Schwellung der Follikel und die Injection allmälig ab.

Leber 28, 18, 15, 7 cmt. Kapsel dünn, glatt. Parenchym dunkel gefärbt, blutreich. Läppchen undeutlich. In der Gallenblase dünnflüssige Galle.

Milz 25; 15,5; 7 cmt. gross und 1302 grm. schwer.

Kapsel prall, hie und da etwas verdickt und stark pigmentirt. An der convexen Fläche findet sich eine alte tief eingreifende Narbe, welche auf dem Durchschnitt eine gelbe Stelle erkennen lässt. Parenchym von ziemlich fester Consistenz. Follikel sehr gross, grau-weiss gefärbt. Blutgehalt mässig.

Linke Niere etwas im Dickendurchmesser vergrössert. Kapsel colossal verdickt und nur mit Gewalt trennbar. Ihre Verdickung beruht auf einer neoplastischen Infiltration, welche gleichfalls auch die Rindenschicht in einer Breite von 4—5 mm. ergriffen hat. Die afficirte Randzone ist von grau-weissem Aussehen und entleert auf Druck einen milchigen Saft. Die Pyramiden zeigen sich an der Basis dunkel gestreift.

Rechte Niere bietet denselben Befund. Die Kapsel und die anliegende Rindenzone sind gleichmässig infiltrirt, grau-weiss, und nach innen zu zeigen sich zahlreiche miliare Erkrankungsheerde, wodurch ein gesprenkeltes Aussehen verursacht wird.

Schädelhöhle bietet nichts Auffallendes dar. Schädeldach mässig dick, conpact. Dura mater dünn, blass. Pia in den abhängigen Partien schwach oedematös und die Venen zum Theil gefüllt. Hirnsubstanz blutarm, durchweg schlaff und wässerig durchtränkt.

Beschreibung der Praeparate.

In die Sammlung des hiesigen pathologischen Instituts wurden folgende Praeparate aufgenommen und in 70% Alcohol aufbewahrt: Sub Lit. G. Nr. 126 der Magen, Stücke vom Dickdarm, vom Netz und von der Leber — Sub. Lit. K. Nr. 80 die Niere — Sub. Lit. J. Nr. 38

die Milz — Sub. Lit. F. Nr. 80 die Lunge und Stücke der Herzmusculatur.

Zum Zweck der mikroskopischen Untersuchung habe ich kleine Stücke dieser Organe in absoluten Alcohol gebracht, wodurch sie an Consistenz ein wenig zunahmen. Die Schnitte habe ich aus freier Hand gemacht und dieselben einzeln mit ammoniakhaltiger Carminsäurelösung, mit Eosin und Haematoxylin gefärbt. Aufbewahrt habe ich die Praeparate in Glycerin oder in Canada-Balsam.

Um eine Wiederholung der im Sectionsprotokoll gegebenen Beschreibung der Organe zu vermeiden, beschränke ich mich auf einige Bemerkungen über den Sitz der diffusen Neubildung in der Magenwand und über das Verhalten der Tumoren zu derselben.

Auf dem Schnitt, der an der kleinen Curvatur verläuft, markirt sich stellenweise die Muscularis durch ihre dunklere Färbung. In der Nähe vom Pylorus bildet sie einen bis 2 mm. breiten, bräunlichen Streifen, der circa 1 mm. von der Serosa entfernt ist. An der Cardia fehlen die Farbenunterschiede zwischen der Muscularis und ihrer Umgebung. Dem unbewaffneten Auge zeigt sich bloss die an die Serosa grenzende Randzone der Magenwand von einer mehr gleichmässigen Beschaffenheit und einer mehr glatten Oberfläche. Das Mikroskop zeigt auch, dass diese Randzone der Muscularis entspricht. Daraus geht aber hervor, dass die Verdickung der Magenwand auf einer Neubildung in der Sucmucosa und der Mucosa beruht. An derjenigen Stelle der hinteren Magenwand, an welcher der Tumor liegt, verläuft die Muscularis nicht mehr in der Nähe der Serosa, sondern dicht an der Mucosa. Auf der Höhe der Geschwulst ist die Submucosa fast gar nicht verdickt, sie nimmt erst in der Umgebung des Tumors an

Dicke zu und zeigt in einiger Entfernung von ihm dieselben Dickendimensionen wie an den übrigen Stellen des Magens. Somit fehlt die Neubilduug in der Submucosa bloss auf einem kleinen Abschnitt der Magenwand, und die Verdickung derselben wird hier durch einen ausserhalb der Muskelschicht gelegenen Tumor bedingt. Der Tumor übte einen Druck auf die Muscularis und die Submucosa aus und machte das Auftreten der Neubildung in der letzteren unmöglich.

Der Tumor der Pylorusgegend misst 15 cmt. in der Länge und hat die Form eines langgezogenen Ovals. Er liegt mit einem Ende am Pylorus, umgiebt diesen ringförmig und zieht dann an der vorderen Magenwand dicht an der grossen Curvatur nach rechts, wo er verjüngt nur wenig über die äussere Fläche der Magenwand sich hervorwölbt.

Mikroskopischer Befund.

In allen afficirten Organen zeigt die Neubildung dieselben Eigenschaften. Sie besteht aus einem Reticulum und aus kleinen Zellen. Das Reticulum kann erst nach der Auspinselung oder Ausschüttelung der Präparate wahrgenommen werden, sonst sieht man bloss einzelne unter einander nicht zusammenhängende Fibrillen. Das Reticulum ist in den grossen Tumoren dicker als das der normalen Lymphdrüsen, in den kleinen Neubildungsheerden sehr zart, zerreisslich und daher nur selten in grösseren Abschnitten intact darstellbar. Das Netzwerk setzt sich an die Capillarwände an, die Capillaren sind in den Knoten zahlreicher als in den Infiltraten vorhanden. Kerne an den Knotenpuncten des Maschenwerks konnte ich nirgends unterscheiden. Den Inhalt der Maschen bilden

kleine, runde, kernhaltige, den Lymphkörperchen gleichkommende Zellen und auch nackte Kerne. Bei der Untersuchung der Lymphdrüsen konnte ich die Follikel derselben, wie in den kleinen noch wenig afficirten Bronchialdrüsen, so auch in den stark ergriffenen Retroperitonaealdrüsen unterscheiden. Die Drüsenkapsel zeigte sich in allen Drüsen verdickt, von Lymphkörperchen infiltrirt, und in gleicher Weise fand sich in der Umgebung der Drüsen eine kleinzellige Infiltration. Bei den stark ergriffenen retroperitonaealen Drüsen war die Kapsel hie und da durchbrochen. In der Milz konnte man, ausser der schon makroskopisch sichtbaren Vergrösserung der Malpihischen Körperchen — die auf einer Hyperplasie beruhte — noch die Verdickung der Arterienscheiden constatiren. Im Magen hatte die Neubildung ihren Sitz vorwiegend in der Submucosa und die diffuse Infiltration dieser Schicht hatte die gleichmässige Verdickung der Magenwand hervorgerufen. Die Muskelbündel der Muscularis mucosae zeigten sich stark durch die Neubildung auseinander gedrängt (Fig. I). Die übrigen Schichten der Magenwand wurden verhältnissmässig nur wenig ergriffen. In der Mucosa lag das Zelleninfiltrat zwischen den Magendrüsen, dadurch wurden die Drüsenschläuche stellenweise comprimirt und das Epithel derselben zeigte sich defect. Die Membrana propria war überall erhalten. In der Muskelschicht des Magens tritt die Neubildung zwischen den Muskelbündeln auf, sie drängt dieselben auseinander und ist besonders stark zwischen der Kreis- und Längsschicht der Muscularis verbreitet. An 2 Stellen fand sich die Muskellage von der Neubildung durchbrochen, so dass das submucöse und das subseröse Infiltrat gleichsam durch einen Canal in Verbindung trat. Die Subserosa ist blass,

stellenweise infiltrirt und die Serosa zeigt kleine Knötchen, die aus denselben Zellen bestehen.

Die Serosa des Darms war stellenweise gleichfalls verdickt und zeigte eine Zelleninfiltration. Die Muskelschicht des Darmrohres ist nirgends von der Neubildung ergriffen worden; in der Submucosa zeigte sich dagegen eine Infiltration, die besonders stark in der Umgebung der Follikel ausgesprochen war. Diese letztere waren stark vergrössert, stellenweise fehlte hier die Schleimhaut, und die Oberfläche der nunmehr frei zu Tage liegenden Follikel war von feinkörnigen Massen bedeckt.

Das grosse Netz bietet folgenden makroskopischen Befund: Zu beiden Seiten der Gefässe sieht man über stecknadelkopfgrosse Knötchen, die bald in einiger Entfernung von einander liegen, bald sich berühren und durch das Zusammenfliessen Stränge längs der Gefässwand bilden. Diese Stränge sind bloss an den grösseren Gefässästen vorhanden. Aehnliche Knoten treten auch in einiger Entfernung von den Gefässen auf (Fig. II). Makroskopisch erinnert dieser Befund an ein mässig vom Fett durchsetztes Netz. Das Mikroskop zeigt jedoch, dass diese Stränge und Knötchen aus der Neubildung bestehen, dass die Stränge auf dem Querschnitt in ihrem Innern grosse Blut- und Lymphgefässe zeigen, ein capillares, weitmaschiges Netz besitzen, an dessen Wandungen ein zartes und an den ausgepinselten Präparaten nur in Bruchstücken wahrnehmbares Netz sich ansetzt, und dass die grossen Lymphgefässe, welche die Arterie und die Vene begleiten, mit einer fein granulirten Masse ausgefüllt sind (Fig. III). In den meisten der einzeln stehenden und weiter von den grossen Gefässen entfernten Knötchen liessen sich gleich-

falls Blutgefässe nachweisen. Dieser Befund bestätigt die Thatsache, dass das Lymphosacam zuerst in der Nähe der Gefässe auftritt und längs derselben sich verbreitet.

Niere. Alle Gebilde, die zum Hilus der Niere ziehen und von ihm ausgehen, sind von der Neubildung umwuchert und in einen Strang verwandelt. Von dem Hilus der Niere aus hatte sich die Neubildung auf die Nierenkapsel und von dieser auf den peripheren Theil der Rindenschicht verbreitet. Die Rindenschicht der Niere war von der Neubildung diffus und besonders stark in ihrem peripheren Abschnitt ergriffen worden — sie bildete eine etwa 4 mm. breite Randzone, in der hie und da nur einzeln stehende Harnkanälchen gesehen werden konnten. Nach innen von dieser Randzone nahm die Infiltration allmälig an Intensität ab, die Harnkanälchen zeigten sich aber noch recht weit von einander entfernt, stellenweise comprimirt und ihre Epithelauskleidung fehlte. —

In dem Hilus der Lunge ist die Umgebung der Bronchialdrüsen von der Neubildung infiltrirt und dieselbe umgiebt den grossen Bronchus in einer Länge von 1 cmt. Die Einlagerungen in der Pleura beschränken sich nicht immer auf diese Membran, sondern sie bilden einerseits kleine Erhebungen auf ihrer freien Fläche und andrerseits ragen sie in das angrenzende Lungengewebe hinein. Auf den Schnitten, die aus dem scharfen Lungenrande entnommen sind, sieht man in dem Lungengewebe, etwa 3 mm. unterhalb des Pleuraüberzuges, die Neubildung um die Gefässe herum liegen (Fig. V). An einigen Stellen sitzt die Neubildung bloss an einem begrenzten Theil der Peripherie der Gefässwand. Dieselbe erscheint, wegen der Infiltration der Adventitia durch die Zellen der Neubildung, verdickt.

Am wenigsten war von der Neubildung die Leber ergriffen worden. In diesem Organ zeigte sich die Neubildung gleichfalls in der Nähe der Portalgefässe (Fig. IV).

Epikritische Bemerkungen.

In diesem Fall von Adenie wurden vorwiegend die Organe des Unterleibes von der Neubildung ergriffen und den Ausgangspunct für dieselbe hatten die Mesenterialdrüsen abgegeben. Die Affection dieser Drüsengruppe hatte, nachdem ihre Kapsel von der Neubildung überschritten war, zu einer diffusen Verbreitung derselben zwischen den Blättern des Mesenteriums geführt. Die Praevertebraldrüsen betheiligten sich ebenfalls an der Neubildung und von diesen beiden Erkrankungsheerden erfolgte die diffuse Verbreitung im subserösen Bindegewebe der hinteren Bauchwand — das Wuchern der Neubildung um die grossen Gefässe und das Uebergreifen derselben auf den Magen und auf die Nieren. Das diffuse Ergriffensein der Magenwand ist wahrscheinlich erst secundär von dem Tumor der Pylorusgegend erfolgt. Von dem hinteren Magentumor ist keine Verbreitung der Neubildung in die Nachbarschaft zu Stande gekommen — die Subserosa war ja in der Umgebung des Tumor intact gefunden und die Muscularis war von der Neubildung nicht überschritten worden. Im weiteren Krankheitsverlauf trat die Neubildung metastatisch in der Leber, in den Lungen und im Herzen auf. Für die Neubildung im grossen Netz lässt sich am Präparat eine directe Verbreitung derselben längs der ab-

steigenden Aeste der Art. gastro-epiploica dextra wahrscheinlich machen.

Als aetiologisches Moment für die Adenie könnte man vielleicht in unserem Falle annehmen, dass das schwere und recidivirende Malariafieber, welches übrigens die einzige nachweissbare (anamnestisch) Erkrankung gewesen ist, die er in seinem Leben überstanden haben soll, dass das Malariafieber in einen causalen Zusammenhang mit der Adenie zu bringen sei. Aehnliche Fälle, in denen nach Malariaerkrankung Adenie folgte, wurden bereits beobachtet, und *R. Schulz* konnte unter den 38 Adeniefällen seiner Zusammenstellung 4 Mal die Angabe vorfinden, dass das Malariafieber als aetiologisches Moment für diese Krankheit aufzufassen sei. — In schweren Fällen von Malariainfection treten Hyperämien der Unterleibsorgane auch wohl Schwellungen der Darmfollikel auf. In unserem Fall zählt das Malariafieber zu den schweren Formen dieser Krankheit. Die Fieberparoxysmen traten während der 6 ersten Krankheitsmonate bei Remissionen von verschiedener Dauer auf. Sechs Monate nach dem Beginn der Krankheit stellten sich die Durchfälle ein. Will man nun annehmen, das sie durch eine Enteritis fulliculosa bedingt wurden, und dass diese letztere eine Anschwellung der Mesenterialdrüsen zu Stande gebracht habe, so könnte man von der Zeit an die Lymphdrüsenaffection datiren. Die Darmerkrankung habe zu entzündlichen Processen in den Mesenterial- und Retroperitonealdrüsen geführt. Im Laufe der Zeit hatten sich in den hyperplastischen Drüsen ihre Ernährungsverhältnisse derartig modificirt, dass es zu der Geschwulstbildung — zu der Entwickelung von Lymphosarcomen kommen konnte. Das

Lymphosarcom wird von Cohnheim [13]) als ein bösartiges Stadium der einfachen Drüsenhyperplasie betrachtet. In diesem Stadium gerieth der hyperplastische Process ausser Rand und Band — die Drüsengrenzen werden überschritten und die Nachbarschaft wird inficirt.

Für die Deutung der Lymphosarcombildung in den übrigen Körperorganen möge es uns in gleicher Weise gestattet sein anzunehmen, dass auch hier eine Ernährungsstörung vorangegangen sei. Wir werden jedoch die Frage unbeantwortet lassen, auf welche Weise diese Störung sich entwickelt habe. Ob dieselbe als eine Folgeerscheinung des Malariaprocesse anzusehen sei, oder ob sie vielmehr als Folge der Drüsenerkrankung — als Folge einer gestörten Resorption und einer verhinderten Passage des Chylus durch die intumescirten Mesenterialdrüsen zu betrachten sei — darüber zu entscheiden ist unmöglich. Wie dem aber auch sein mag, die hypothetische Ernährungsstörung habe den Boden für die Geschwulstbildung vorbereitet. Die Ansicht über die Beziehungen der Nutritionsstörung zu der Geschwulstbildung hat vor kurzer Zeit *Klebs* [14]) ausgesprochen. Nach diesem Autor ist es heutzutage mehr als wahrscheinlich geworden, dass der übermässigen Wucherung einzelner Gewebselemente stets eine tiefgreifende Veränderung in den Ernährungsverhältnissen des ganzen Theils vorangehe. Das primäre Carcinom z. B. entwickelt sich nur in einem pathologisch veränderten Theile, der durch die Neubildung von Blutgefässen eine tiefgreifende Störung erfahren hat — „und es wird nur

[13]) Vorlesungen über allgemeine Pathologie. Berlin 1877. S. 679.

[14]) Vortrag gehalten auf der 51. Versammlung deutscher Naturforscher in Cassel. Petersb. Med. Wochenschr. 1878. Nr. 40, 41.

dann gelingen Carcinome künstlich bei Thieren hervorzubringen, wenn man die allgemeinen Ernährungsverhältnisse eines Theils so zu gestalten vermag, dass eine dauernde Ueberernährung der Epithelien stattfindet."

Klinisch ist unser Fall dadurch bemerkenswerth, dass trotz der colossalen Magenaffection durch die Neubildung keine klinischen Zeichen eines Magenleidens beobachtet werden konnten. — Dieser Umstand findet vielleicht darin seine Erklärung, dass die Magenschleimhaut wenig von der Neubildung ergriffen wurde. — Die Magendrüsen waren wenig afficirt und der Chemismus der Magenverdauung hatte daher keine Störung erleiden müssen. Schmerz nach Aufnahme der Nahrung und Erbrechen fehlten gleichfalls, weil die Sensibilität der Schleimhaut keine Störung erfahren habe. Die Diagnose der Adenie war wegen des verhältnissmässigen Reichthums des Blutes an farblosen Körperchen klinisch nicht möglich — und man hat eine Leukämie vermuthet. — Anatomisch wurde die Annahme der Adenie dadurch ermöglicht, dass man ein Uebergreifen der Neubildung von einem Organ auf ein anderes gefunden hat. Bei der Leukämie zeigt die Neubildung dieses Verhalten niemals *(Langhaus* [15]). Uebrigens giebt *v. Winiwarter* [16]) an, dass auch bei der Adenie gegen Ende der Krankheit eine Zunahme der farblosen Blutkörperchen beobachtet werden kann.

Somit zählt unsere Beobachtung nicht zu den normal verlaufenden Fällen von Adenie. Sie reiht sich an diejenigen Fälle an, welche im klinischen Verlauf eine Aehnlichkeit mit der Leukämie zeigen, in welchen jedoch das

---

[15]) *Virchow's* Archiv. Bd. 54. S. 509.

[16]) a. a. O.

Verhalten der Neubildung zu der Nachbarschaft zu der Annahme einer Adenie berechtigt.

Fassen wir unsere Betrachtungen zusammen:

1) Das Malariafieber könnte eine aetiologische Bedeutung haben. 2) Die Neubildung habe sich in Folge von Ernährungsstörung in den Organen entwickelt. 3) Die Neubildung trat zuerst in den Mesenterialdrüsen auf. 4) Sie hat auf den Magen und auf die Nieren direct übergegriffen. 5) Nur bei directem Uebergreifen der Neubildung auf die Niere erfolgt eine diffuse Erkrankung dieses Organs, sonst tritt dieselbe stets in Knotenform auf *(Schulz)*. 6) Die Neubildung in den Nieren veranlasst keine Albuminurie. 7) Die Neubildung tritt zuerst in der Nähe und um die Blutgefässe auf.

Erklärung der Abbildungen.

Fig. I. Praeparat aus der diffus infiltrirten Stelle der Magenwand, zum Theil ausgepinselt. Haematox. Canadabalsam. Vergr. 375/1.

a. Auseinander gedrängte Muskelbündel der Muscularis mucosae.

b. Die Zellen der Neubildung.

c. Das Reticulum.

Fig. II. Grosses Netz. Makroskopisches Bild. 1/1.

a. Grosse Gefässe.

b. Einzeln liegende Lymphosarcomknötchen längs der Gefässwand.

c. Lymphosarcomstränge längs der Gefässwand.

d. Entfernt von den grossen Gefässen gelegene Knötchen.

Fig. III. Das mikroskopische Bild der Neubildung in dem Netz. Haematox. Canadab. Vergr. 60/1.

a. Querschnitt einer Arterie.

b. Querschnitt einer Vene.

c. Querschnitt der grösseren Lymphgefässe.

d. Zellen der Neubildung.

e. Das Reticulum.

Fig. IV. Praeparat aus der Leber. Carmins. Canadab. Vergr. 240/1.

a. Leberzellen.

b. Interlobulares Bindegewebe, die Portalgefässe umgebend.

c. Neubildungszellen in demselben.

Fig. I.

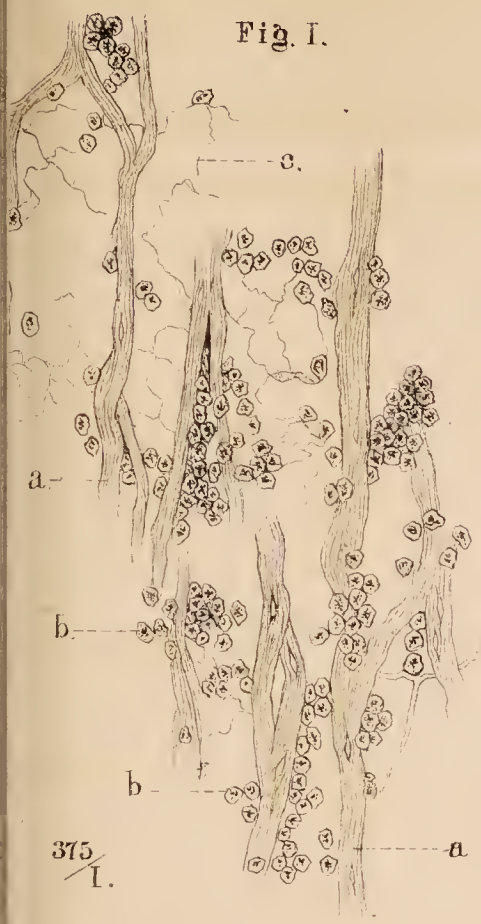

375/I.

Fig. IV.

240/I.

Fig. II.

Fig. III.

60/I.

THESEN.

1. Die Diagnose der Adenie ist am Krankenbette nicht möglich.
2. Die verschiedene Blutbeschaffenheit bei der Leukämie und bei der Adenie ist vom Verhalten der Drüsenkapsel der erkrankten Lymphdrüsen abhängig.
3. Die luetische Induration soll in allen ausführbaren Fällen excidirt werden.
4. Das Jodoform ist das beste Mittel gegen das ulcus molle.
5. Bei incarcerirten Hernien soll man kalte Bäder den warmen vorziehen.
6. Die Krankheiten nehmen trotz der Fortschritte der medicinischen Wissenschaften und der Heilkunst stets an Zahl zu.